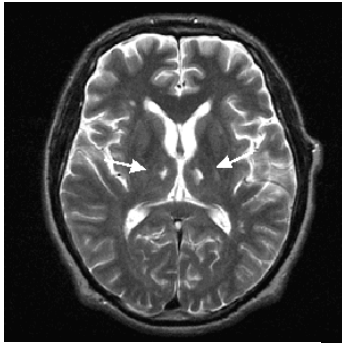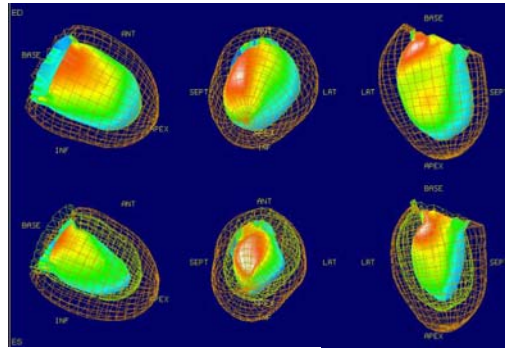

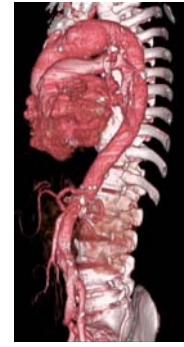
脳の断面 (MRI)



心臓の血流検査



大血管CT

金沢医療センター血管病センター 公開講座

専門医が一般の方向けに分かりやすく説明します。

日時 : 平成 20 年 1 月 23 日(水) 18:30~20:15

場所 : 金沢医療センター 3 階講堂



ここまでわかる画像診断,

ここまでできる血管治療

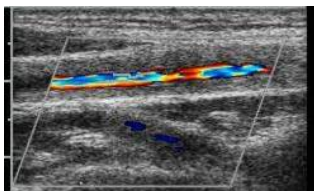
—心血管病変(※)に対する診断・治療の最前線—

(※)動脈瘤、脳梗塞、心臓病、動脈硬化など

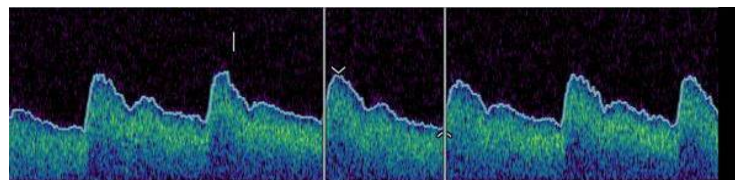
司会 神経内科 新田永俊

発表演題

- | | |
|-----------------------------|-------------------|
| 1. ここまでわかる血管病変—CTの画像診断を中心に— | 放射線科 小林昭彦 |
| 2. 脳神経系の画像診断と治療 | 脳神経外科 正印克夫 |
| 3. いつまで大丈夫? 検査でわかる心臓病の予後 | 放射線科 多田 明 |
| 4. ここまで進歩した不整脈治療 | 循環器科 阪上 学 |
| 5. 切らずに治せる血管内治療 | 心臓血管外科 笠島史成 |
| 6. 血管エコーでここまでわかる | 臨床検査科生理機能検査室 清水信幸 |



血管の超音波検査



足の血流波形